

美膚與健康

# 銀屑紛飛亂我心

## 治療乾癬是一場耐力賽

文·圖 / 皮膚科  
主治醫師  
蔡易臻

「醫師，為什麼我的頭皮屑會一直掉個不停？不只如此，屑屑很厚，很容易黏在頭皮上。」35歲的王先生一坐下便皺著眉頭說出他的煩惱。檢查他的頭皮，的確有好幾塊界限分明的紅色斑塊，上面蓋滿了厚重的銀色皮屑。

我問：「請問你身體其他部位是否也有長疹子？」

「噢！醫師妳怎麼知道？最近我兩側手肘處的確長了一些紅疹，也是會脫屑的耶…」 「說來還真奇怪，聽父親講，我爺爺也有類似的症狀。」

「王先生，你頭部及兩側手肘處的疹子是乾癬的典型症狀。」

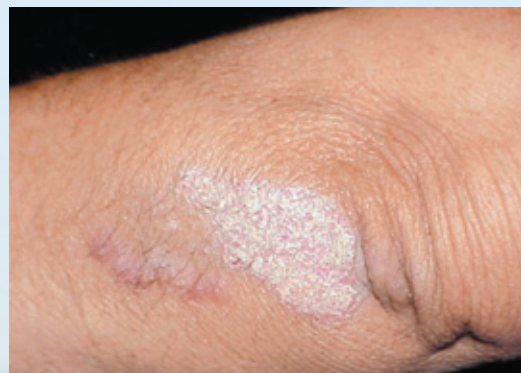
「乾癬？這是不治之症嗎？」

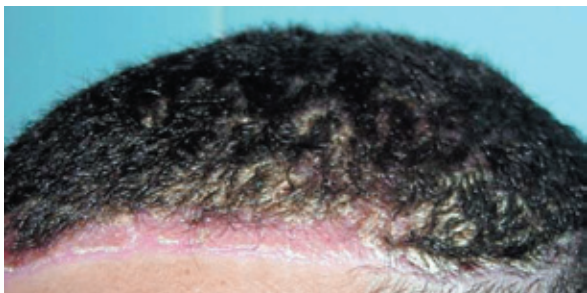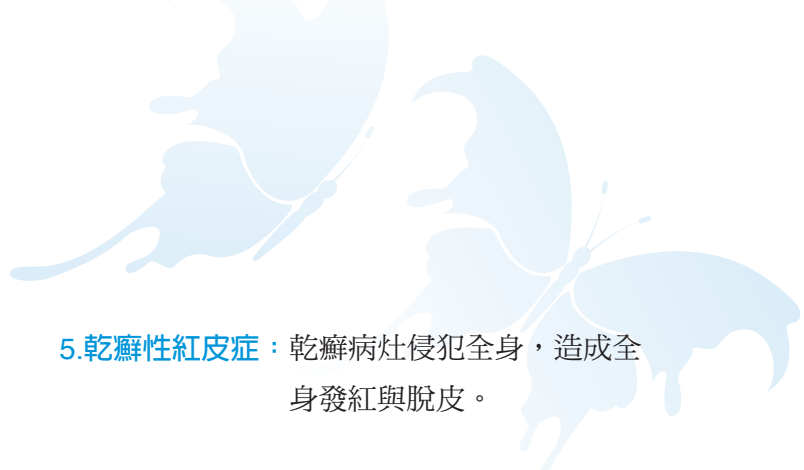
乾癬是一種慢性反覆發作的皮膚疾病，不會傳染。俗稱牛皮癬，由於會脫落大量銀色的鱗屑，故在我國又有銀屑病之稱。台灣雖無正式盛行率的數據報告，但在任何年齡都可能出現，男性發病率較女性略多。

臨床上可見皮膚病灶呈現界限清楚而明顯的紅色斑塊，合併銀色鱗屑脫落。病灶可侷限於一處或散布多處，常見的部位有頭皮、耳後、手肘、膝蓋等四肢伸側。指甲也可能有病變，約7%的患者還可能會得到乾癬性關節炎。

乾癬主要分為以下幾種型態：

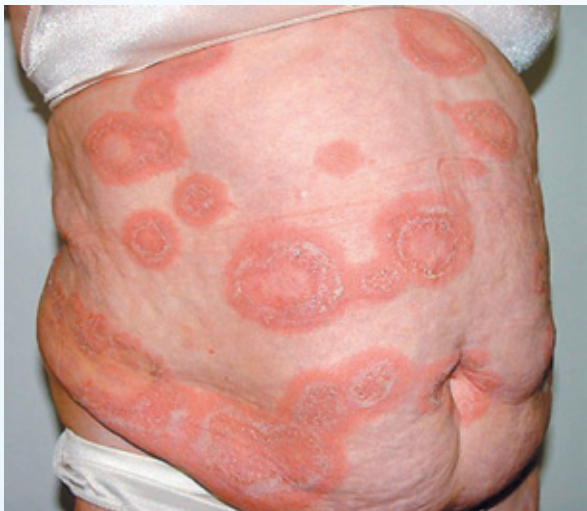**1.尋常性乾癬：**最常見，也是上述病灶的典型表現。



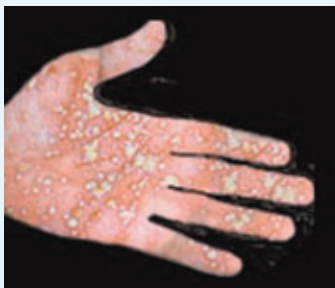

**2.點滴狀乾癬：**好發於年輕人，病灶表現類似尋常性乾癬，直徑約0.5-1.5公分，似雨滴狀。此一類型的發病速度略快，根治機率也略高。

**3.全身濃疱型乾癬：**急性型乾癬，發病非常快速，多合併持續性發燒，紅疹斑塊上會冒出許多無菌性小膿疱。



**4.局部濃疱型乾癬：**  
反覆在手掌及腳底出現膿疱。



**5.乾癬性紅皮症：**乾癬病灶侵犯全身，造成全身發紅與脫皮。

乾癬目前成因不明，可能的誘因有遺傳（約1/3病患的親人也有乾癬），感染、外傷（約30-50%的病患會在受傷處出現乾癬病灶）、壓力、藥物（鋰鹽、降血壓藥、抗瘡疾藥等，有可能促使乾癬惡化）、內分泌的影響。

乾癬的治療方式很多，但均需長期治療。治療方式包括外用藥物（煤焦油泡澡、類固醇藥膏、維生素D及衍生物藥膏、維生素A藥膏），照光治療（紫外線A光、紫外線B光），口服治療（Methotrexate、維生素A，環孢黴素），乃至現在最夯的生物製劑（恩博Enbrel、復邁Humira）等。

患者除了對治療方式要有正確的觀念之外，為了防範症狀惡化，日常生活要注意以下幾點：避免外傷、避免感染、避免熬夜及過度疲勞、避免服用市售的免疫增強食品、接受適當的日光照射、未經醫師指示切勿口服及注射類固醇等。

雖然乾癬至今並無普遍有效的斷根之藥，但在充分與醫師討論後，配合醫囑耐心治療，病情往往能得到令人滿意的控制，甚至有部分初發患者在治療2-3年內即告痊癒。🌿

